ÜBER CHRONISCHE

OXALSÄUREVERGIFTUNG AN HÜHNERN

UND DEREN

BEZIEHUNG ZUR ÄTIOLOGIE DER BERIBERI.

HABILITATIONSSCHRIFT,

VERFASST UND EINER HOHEN MED. FAKULTÄT DER UNIVERSITÄT WÜRZBURG
VORGELEGT VON

DR. ADOLF TREUTLEIN,
OBERARZT IM KGL. BAYER. 9. INFANTERIE-REGIMENT,
z. Z. KOMMANDIERT ZUM HYGIENISCHEN INSTITUT DER UNIVERSITÄT WÜRZBURG.

MIT 2 LITHOGRAPHISCHEN TAFELN.

AUS DEN VERHANDLUNGEN DER PHYS.-MED. GESELLSCHAFT ZU WÜRZBURG. N. F.
BD. XXXVIII.

MED. KLINIK

WÜRZBURG.
A. STUBER's VERLAG (CURT KABITZSCH).
1906.

Aus dem hygienisch-bakteriologischen Institut der Universität Würzburg,
Prof. Dr. *K. B. Lehmann.*

Über chronische Oxalsäurevergiftung an Hühnern und deren Beziehung zur Ätiologie der Beriberi.

Von

Dr. Adolf Treutlein,
Oberarzt im Kgl. bayer. 9. Infanterie-Regiment,
z. Z. kommandiert zum hygienischen Institut der Universität Würzburg.

Mit 2 Tafeln.

Die erste Anregung, mich dem Studium der Ätiologie der Beriberi zu widmen, war mir auf meiner tropenhygienischen Studienreise (Herbst 1904 bis Herbst 1905) durch *Robert Koch* in Deutsch-ostafrika geworden. *Koch* hatte sich vor einer Reihe von Jahren in Neu-Guinea selbst mit Blutuntersuchungen bei Beriberi befasst und die negativen Resultate dieser Untersuchungen bestehen trotz der inzwischen mächtig fortgeschrittenen Kenntnis der Blutparasiten auch heute noch zu Recht.

Meine Studien haben pathologisch-anatomisch ein so auffallendes und in allen Fällen übereinstimmendes Bild ergeben, dass ich glaube, den ersten Teil meiner Arbeit abschliessen und veröffentlichen zu dürfen. Die chemisch und mikrobiologischen hochinteressanten Fragen, die mich auch schon zum Teil intensiv beschäftigt haben, konnten, da sie noch nicht zu abschliessenden Resultaten geführt haben, diesmal vielfach nur gestreift werden. Ich behalte mir vor, darüber später zu berichten. Eine historische Vollständigkeit der Angaben aus der Beriberi-Literatur sowie eine vollständige Anfügung der Oxalsäure-Literatur habe ich nicht angestrebt, und wenn ich auch beide sorgfältig studiert habe, so habe ich dieselben doch nur mit grösster Auswahl wiedergegeben, da die Details nach den von mir angeführten Literaturangaben leicht allgemein zugänglich sind.

Der Name der Erkrankung soll aus dem Hindostan stammen und schafartig-wackeligen Gang bedeuten. In Japan heisst die Erkrankung Kakke, d. h. Fussdunst.

Die Erkrankung ist eine mehr chronisch verlaufende Degeneration der peripheren Nerven und Muskeln und des Herzens und ist mit Störungen der Motilität und Sensibilität und Kreislaufstörungen verbunden. Die Erkrankung, welche schon im 6. Jahrhundert in China beschrieben wurde, kommt vornehmlich auf den Sundainseln (Sumatra und Java), in Mittelchina und Japan und in Brasilien vor. Eingeschleppte Fälle sind auch aus Afrika bekannt.

Pathologisch hat man nach *Bälz* und *K. Miura* bei Mense (1) eine fettige Degeneration des Herzmuskels gefunden, ferner Degeneration der peripheren Nerven mit Zerfall des Achsenzylinders; die Kerne der *Schwann*schen Scheide sollen vermehrt sein. Solche Degenerationen sind in allen Extremitätennerven gefunden sowie im Nervus phrenicus und Nervus vagus. Dementsprechend zeigen die dazu gehörigen Muskelgruppen Degenerationserscheinungen. *Dürck* (2) teilte in seinem Vortrag, den er auf der Meraner Ärzte- und Naturforscherversammlung 1905 über Beriberi hielt, von seinen reichen in Sumatra gemachten Befunden einiges mit und zwar fand er im Herzen homogene hyalin aussehende Massen, welche er als degenerierte Fibrillenblätter anspricht. In den Nerven fand er ein Ausschmelzen des Nervenmarkes, eine Vakuolisierung der Markscheiden und das Auftreten einer förmlichen Waben- oder Schaumstruktur. Zu bedauern ist, dass *Dürck* weder am Herzen noch an den Nerven eine typische Fettfärbung mit Osmium oder Sudan vornahm, wodurch die Natur dieser „homogenen hyalin aussehenden" Masse in dem Herzen und der Inhalt der Vakuolen und Waben in den Nerven hätte identifiziert werden können. Meine Bitte an Herrn Professor *Dürck*, von seinen mitgebrachten Beriberiherzen und -Nerven doch nachträglich noch mit Sudan oder Osmium Färbungen herzustellen, konnte nicht zur Ausführung gelangen, da das ganze Material lange Zeit schon in Alkohol lag und nicht mehr auf Fett färbbar war. Wie mir Herr Professor *Dürk* brieflich mitteilte, hat er allerdings die „Vakuolen" oder andere grosse Zellen, offenbar Phagozyten, welche mit freigewordenem Nervenmark beladen sind", als Fettkörnchenzellen aufgefasst und dementsprechend in Meran demonstriert.

In der Frage der Ätiologie der Beriberi stehen sich 3 Anschauungen gegenüber, welche jedoch in gewisser Beziehung ineinander übergehen. Die einen nennen die Beriberi eine Infektionskrankheit,

bei der aber die Nahrung insoferne eine Rolle spielt, als die Erkrankung überwiegend bei Völkern vorkommt, welche Reis essen. Die zweite Richtung führt die Berberi auf eine mangelhafte Zusammensetzung der Nahrung zurück, indem im Reis teils zu wenig Eiweiss, teils zu wenig Fett vorhanden sein soll. Nach der dritten Auffassung soll die Beriberi eine Intoxikationskrankheit sein, indem der noch unbekannte Erreger oder Giftstoff mit der Nahrung, meist dem Reis, dem Körper einverleibt werde. Die ungezählten anderen Auffassungen der Beriberi als Anämie, als Fischvergiftung, als Kohlenoxydvergiftung und als Wurmerkrankung kann ich hier nur erwähnen. Eine im Jahre 1903 von Dr. *G. Maurer* in Sumatra aufgestellte Theorie, wonach die Beriberi eine infektiöse Intoxikation sei, soll weiter unten genauer ausgeführt werden.

Klinisch werden 4 Formen der Erkrankung unterschieden (*Bälz* und *Miura*).

1. Die leichte sensibel-motorische Form mit Beinschwäche, Taubheit des Fussrückens, Schmerz in der Wade, Herzklopfen, erst gesteigerten, dann erloschenen Sehnenreflexen.

2. Die trocken-atrophische Form mit Atrophie und Lähmung der Unterschenkel, später aller Extremitäten und zuweilen des Rumpfes.

3. Die hydropische Form, bei der sich zu der zweiten Form noch stärkere Ödeme hinzugesellen.

4. Die akut-perniziöse oder kardiale Form. Alle anderen Symptome der Beriberi treten dabei in den Hintergrund gegen die Herzerscheinungen, die Dyspnoe, Erbrechen und Pulsarythmie. Hierbei tritt der Tod oft in wenigen Tagen, ja Stunden ein.

Auf meiner Studienreise, auf der ich die Hauptherde der Beriberi im Osten aufsuchte, traf ich auf die ersten Anzeichen derselben bei der Küstenfahrt an der malayischen Halbinsel Malacca. Der Kapitän des vorwiegend mit Chinesen bemannten Küstenschiffes erzählte mir, dass er schon oft beriberikranke Chinesen auf seinem Schiffe gehabt und selbst vor etwa zehn Jahren eine schwere Attacke von Beriberi durchgemacht habe. Damals sei auch sein Schiffskoch beriberikrank gewesen. Zuweilen bekäme er auch jetzt noch Schwellungen der Füsse und Knöchel und erst starkes Jucken, dann Taubheit der Füsse, wie er es damals gehabt habe. Da er gerade wieder an einem leichten Fussödem litt, untersuchte ich u. a. mit meinem mitgeführten Mikroskop auch seinen Urin und konnte in demselben zahlreiche Oxalatkristalle in Briefkouvertform nachweisen. Ich erfuhr

noch von ihm, dass er gern und viel Reis esse und dass ihm der gekochte Reis besonders gut munde, wenn er durch mehrstündiges Stehen einen leicht säuerlichen Geschmack bekommen habe. In Kuala-Lumpur, dem klassischen Orte mehrerer grösserer Beriberiepidemien im Laufe der letzten zehn Jahre, konnte ich viele alte Fälle der Erkrankung beobachten und daselbst auch die beiden hauptsächlich in Betracht kommenden alten und neuen Gefängnisse in Augenschein nehmen. Details hierüber gedenke ich jedoch erst später im bakteriologischen Teile der Arbeit wiederzugeben. Auch auf Java sah ich eine Reihe von alten Beriberifällen und hier traf ich einen Major der holländisch-indischen Armee, der mir erzählte, dass er vor 17 Jahren in Sumatra eine sehr langwierige Beriberi durchgemacht habe und seit dieser Zeit wieder öfter Fussödeme bekomme. Da der Herr als Naturwissenschaftler mit dem Mikroskop wohl vertraut war, so hatte er herausgefunden, dass er schon damals im Urin Kristalle in typischer Briefkouvertform in grosser Anzahl hatte, welche auch jetzt sich immer wieder zahlreich einstellten, wenn er Ödem der Füsse bekomme. In ödemfreien Zeiten habe er diese Kristalle nie im Urin bemerkt. Auch er gab mir an, dass er gerne Reis esse und zwar am liebsten in der in Java allgemein üblichen Weise, dass man den gekochten Reis erst mehrere Stunden erkalten lässt und ihn dann geniesst, wenn er einen leicht säuerlichen Geschmack bekommen hat.

Ich selbst zog mir in Java eine Erkrankung zu, welche jedoch erst nach dem Verlassen der Insel den Höhepunkt erreichte und bei der ich in meinem Urin Kristalle von oxalsaurem Kalk in Briefkouvertform nachweisen konnte. Auf die Details dieser Erkrankung und der mir in diesem Falle naheliegenden Erklärung der Ätiologie derselben will ich jedoch auch erst im bakteriologischen Teile eingehen. Ich hatte weder vor dieser Erkrankung jemals Kristalle von oxalsaurem Kalk in meinem frischen Urin bemerkt, noch hatte ich später wieder welche in demselben. Als ich nach Singapore zurückgekehrt war, hörte ich von einem Schiffsarzte, dass Dr. *G. Maurer* (3) in Deli (Sumatra) im Jahre 1903 in einer holländisch veröffentlichten Arbeit die Behauptung aufgestellt habe, dass es sich bei der Beriberi um eine chronische Oxalsäurevergiftung handle, welche dadurch hervorgerufen würde, dass gewisse Arten von Schimmelpilzen mit der Nahrung in den Magendarmkanal eingeführt würden und daselbst Oxalsäure bildeten. — Ich komme unten auf diese Arbeit zurück. Einige Monate später, in Japan, konnte ich wieder viele alte Fälle

von Beriberi sehen, wobei es sich hauptsächlich um die langsamer verlaufende atrophische Form ohne Ödeme handelte. Etwa zehn Urine von solchen alten Fällen zeigten niemals Oxalatkristalle; eine chemische Untersuchung auf Oxalsäure oder oxalsauren Kalk habe ich damals leider nicht vorgenommen. In Hinblick auf die Schimmelpilztheorie des Dr. *Maurer* verschaffte ich mir durch die Liebenswürdigkeit von Professor *Jokote* in Tokio einige Agarplatten, welche ich in einem Zimmer eines alten Hospitales aufstellte, in welchem sich bei anderweitigen Erkrankungen schon häufig akzidentelle Hospitalberiberi eingestellt hatte. Mit den dort gewonnenen Schimmelpilzen gedachte ich nach Rückkehr nach Deutschland Tierexperimente auszuführen. Schliesslich soll hier noch eingefügt sein, dass ich an Ostern des Jahres 1906 im Seemannskrankenhause in Hamburg in zwei Fällen von Schiffsberiberi bei Norwegern und fünf Fällen von Beriberi bei Chinesen den zentrifugierten Urin mikroskopisch untersuchte und in den beiden noch akuten Fällen mit Ödemen (ein Norweger, ein Chinese) im zentrifugierten Urin zahlreiche Kristalle von oxalsaurem Kalk in typischer Briefkouvertform nachweisen konnte und in diesen beiden Fällen auch chemisch reichlich Oxalsäure fand, während bei drei weiteren Chinesen, bei denen die Erkrankung im Abklingen war, sich entsprechend kleinere Mengen von Oxalsäure chemisch nachweisen liessen. Einige schon völlig geheilte Fälle hatten keine Spur von Oxalsäure im Urin.

Nach Deutschland zurückgekehrt, gedachte ich mit den oben erwähnten aus Japan stammenden Schimmelpilzen gleich mit Tierexperimenten zu beginnen, wurde jedoch von meinem Chef, Herrn Professor *K. B. Lehmann*, veranlasst, diese Versuche nicht mit den Schimmelpilzen selbst zu machen, sondern dieselben mit Oxalsäure, dem vermutlich chemisch in Betracht kommenden Stoffwechselprodukt der Schimmelpilze, anzustellen. Als ich kurze Zeit darauf Dr. *Maurer* (Sumatra), von dem ich erfuhr, dass er seinen Wohnsitz nach München verlegt habe, daselbst aufsuchen wollte, hörte ich, dass derselbe gerade zur Naturforscherversammlung nach Meran gereist sei. Ich langte daselbst gerade noch eine halbe Stunde vor einem Vortrage Dr. *Maurers* über dieses Gebiet zeitig genug an, den Vortrag noch zu hören. Dr. *Maurer*, welcher seine 1903 in holländischer Sprache erschienenen Untersuchungen in der Zwischenzeit erweitert und ausgebaut hatte, teilte der Versammlung mit, dass nicht nur Schimmelpilze, sondern auch Hefen und gewisse Bakterienarten Oxalsäure zu bilden vermöchten und vertrat mit voller Bestimmtheit den Stand-

punkt: Die Beriberi ist eine chronische Oxalsäurevergiftung. Leider verlor sich der Vortragende dabei etwas in fernliegende Details über Spruw und Psilosis, wodurch der Eindruck der Mitteilung etwas beeinträchtigt wurde. Einige Wochen später, nachdem ich meine eigenen Tierexperimente in Gang gesetzt hatte, erhielt ich von Dr. *G. Maurer* das holländische Original seiner 1903 erschienenen Arbeit und entnahm demselben, dass auch er schon verschiedene Fütterungen von Hühnern mit Oxalsäure vorgenommen habe. Auch hatte er an Hühnern nachgewiesen, dass anorganische Säure, wie Salzsäure, Schwefelsäure und Phosphorsäure in kleinen Dosen nicht imstande seien, Hühner ernstlich krank zu machen oder zu töten, während er durch Oxalsäure oder durch Oxalsäure bildende Schimmelarten (Penicillum und Aspergillus fumigatus), die er aus Stühlen von Beriberikranken gezüchtet hatte, bei Hühnern beriberiähnliche Erscheinungen hervorrufen konnte. Es waren dies dieselben Erscheinungen, welche schon im Jahre 1897 *Eijkmann* (4) spontan bei mit Reis gefütterten Hühnern in Weltevreden-Batavia (Java) beobachtet hatte und welche dieser als Polyneuritis gallinarum und als beriberiähnlich' bezeichnete. Es handelt sich bei *Eijkmann* um Dyspnoe und Cyanose des Kammes und Lähmungen der Beine und Flügel und *Eijkmann* war nach verschiedenen Erklärungsversuchen, die er jedoch alle selbst widerlegte, zu dem Schlusse gekommen, dass die Stärke des Reises bei den Hühnern durch Mikroorganismen im Kropfe zersetzt werde und sich von hier aus ein Nahrungsgift entwickle, das sich über den ganzen Körper verbreite. Über die Natur der Mikroorganismen oder des durch sie gebildeten Giftes hat *Eijkmann* nichts mitgeteilt.

Was die Wirkung der Oxalsäure und deren Derivate anlangt, so finden sich im Lehrbuch der Intoxikationen von *Kobert* (5) uns interesierende Angaben, wobei ich mir einige Zusammenziehungen und Kürzungen erlaubte: „Es sind vielfach Vergiftungen akuter und chronischer Natur durch oxalhaltige Pflanzen beobachtet worden, wobei es sich jedoch nicht um die Wirkung der freien Oxalsäure, sondern des oxalsauren Kaliums handelt. So sind seit 1901 in England allein 72 derartige Fälle mitgeteilt worden. Die diesbezüglichen Pflanzen sind vor allem Sauerampfer und Sauerklee. In verschiedenen Flechtenarten wurden grosse Mengen von oxalsaurem Kalk gefunden teilweise bis zu 20 % der ganzen Pflanze. Auch der Rhabarber weist hohe Prozentsätze von oxalsaurem Kalk auf. Der

oxalsaure Kalk vermag jedoch keine akuten Vergiftungen zu verursachen, da er nur langsam und unvollkommen im Magendarmkanal resorbiert wird, die Salzsäure des Magens vermag es, fertige Kristalle des Kalziumoxalates zu lösen. Auch durch Rhabarber und Sauerampfer sind in den letzten Jahren eine Reihe von mehr chronisch verlaufenden Oxalsäurevergiftungen hervorgerufen worden. Die Dosis letalis der freien Säure beträgt etwa 5 gr, jedoch vermögen schon 0,6 gr dem Blut völlig den Kalkgehalt zu entziehen. Lokal findet eine Ätzwirkung statt und vor allem werden leimgebende Gewebe durch die Säure gelöst. Die entfernte Wirkung entfaltet sich durch starke Resorptionsfähigkeit des Organismus für Oxalsäure, indem diese vermutlich dem Herzen, den Muskeln und Nerven und dem Blute den Kalk entzieht oder in Kalziumoxalat überführt. Dieselben Wirkungen haben ausser der freien Säure auch die Salze der Oxalsäure und selbst das verdünnte neutrale Natriumoxalat wirkt noch toxisch. Die Kalkentziehung macht sich geltend durch Abnahme der Muskelleistung, durch Herzparalyse, sensible und motorische Nervenreizerscheinungen, später Lähmung. Die lokale Wirkung auf die Niere äussert sich durch die Verlegung der gewundenen Harnkanälchen, durch Kalziumoxalatpfröpfe. Für knochenfressende Hunde und körnerfressende Vögel wirkt Natrium oxalicum innerlich kaum giftig. Oxalsäure per os eingeführt, soll nach *Kobert*, *Koch* u. a., schwer im Körper zu Kohlensäure oder Karbonaten verbrennbar, wenn nicht völlig unverbrennbar sein. Einige andere Autoren jedoch und vor allem *Fränkel* glauben, dass die Wirkung der Oxalsäure einer sehr energischen Umwandlung oder Umsetzung im Körper zuzuschreiben sei. *Giunti* (6) hat mitgeteilt, dass die Oxalsäure von Menschen und Säugetieren oxydiert werde, von Vögeln jedoch nicht.

Die Symptome, welche beobachtet sind, bestehen bei Kühen, welche mit Rübenblättern, deren Oxalsäuregehalt etwa 100 gr pro Tag entspricht, gefüttert sind, oft in langanhaltenden Diarrhöen; Kaninchen, welche ebenfalls mit Rübenblättern und Kleie und etwa 5 % freiem Oxalsäuregehalt gefüttert sind, gingen nach etwa zwei Monaten ein, die Nieren zeigten Kristalle von Kalziumoxalat, am Herzen fanden sich Auflagerungen an den Klappensegeln, die Knochen waren rachitisch verändert, indem sich an der Knorpelknochengrenze der Rippe rosenkranzartige Verdickungen und an den Extremitätenknochen weiche Auftreibungen fanden. Die chronische Oxalsäurevergiftung, welche durch andauernden Genuss oxalathaltiger vegetabilischer und animalischer Kost hervorgerufen wird, ist in jüngster

Zeit mehrfach beobachtet. Sie kann auch hervorgerufen werden durch Speisen und Getränke, welche Oxalat bildende Mikroben enthalten. Die Gefahr wird noch vermehrt, wenn zu oxalathaltigen Pflanzen noch Zitronen, Orangen oder Johannisbeeren genossen werden, da die hierin enthaltenen Fruchtsäuren den im Magen wenig, im Darmkanal gar nicht löslichen oxalsauren Kalk in Lösung überführen. Sicher gibt es Bakterien und Pilze, welche Oxalsäure bilden. *Zopf* (7) hat sieben solche Arten gefunden und *Banning* (8) hat weitere acht Arten hinzugefügt.

Kreide sowie Kalkwasser haben sich gegen die Oxalsäurevergiftung bewährt, ist jedoch die Niere verlegt, so muss wegen der Unlöslichkeit des oxalsauren Kalkes und der damit stets nachschiebenden Neuverlegung der Harnkanälchen durch Kalziumoxalpfröpfe der Kalk wegbleiben und statt dessen neutrales Magnesiumsalz gegeben werden, da Magnesiumoxalat besser löslich ist. Unter allen Umständen ist jedoch sicher, dass wir kein Mittel kennen, dessen Darreichung die Zerstörung der Oxalsäure und ihrer Salze bewirkt und unterstützt.

Soweit das *Kobert*sche Buch. Aus Spezialarbeiten, die mir im Originale zugänglich waren, möchte ich noch folgendes erwähnen.

Kobert und *Küssner* (9) behaupten, dass Oxalsäure kein Herzgift sei, vielmehr ihre Hauptwirkung auf das zentrale Nervensystem gerichtet sei. Sie hätten am Herzen trotz sorgfältigster Untersuchung niemals Kristalle von oxalsaurem Kalk gefunden, auch keine amorphen Anordnungen von solchen.

Lesser (10) konnte auf der Magen-Schleimhaut seiner Versuchstiere sowohl amorphen oxalsauren Kalk nachweisen wie Kristalle von solchen; dieselben Kristalle fand er im Darm und in den Harnkanälchen der Nieren. Nach ihm wurde dies allgemein bestätigt.

Bei *Munzer* (11) ist zu lesen, dass schon 1816 *Thomson* auf Grund von Tierversuchen als nächste Ursache des Todes die Verletzung des Herzens und des Gehirns bezeichnete, welche sympathisch durch die des Magens erfolge.

Eppstein und *Nikolaier* (12) fanden bei Untersuchungen, welche sie über die Wirkung der Oxalsäure auf die Niere machten, bei einem Hunde, der neun Tage mit 0,4 und neun Tage mit 0,8 Oxalsäure gefüttert war, einen Tag vor dem Tode taumelnden Gang und Schwäche auf den Hinterbeinen.

Kaspari (13) führt in seiner Arbeit über chronische Oxalsäurevergiftung an, dass schon *Haubner* im Jahre 1881 bei der Fütterung

von Kühen mit übermässiger Menge von Rüben und vielen Rübenblättern, die viel Oxalsäure enthalten, eine abnorme Knochenbrüchigkeit gefunden habe. *Zunz* habe Kaninchen mit ebensolchen Blättern gefüttert und auch bei diesen eine starke Knochenbrüchigkeit nachweisen können. *Kaspari*, der sich an diesen Untersuchuugen von *Zunz* beteiligte und dielben fortführte, sagt, dass die Oxalsäuren weniger schädlich auf die Versuchstiere wirken, wenn sie mit kohlensaurem Kalk neutralisiert waren. Dieser Ausgleich der schädlichen Wirkung der Oxalsäure durch Zusatz von kohlensaurem Kalk sei ja wohl verständlich, da auf diese Weise die Säure dem Organismus in einer auch für den Magensaft schwer löslichen Modifikation einverleibt werde und infolgedessen nur in geringer Menge zur Resorption gelange. Andererseits werde durch den Kalkzusatz an und für sich schon eine der schädlichsten Einwirkungen, welche die Oxalsäure bei chronischer Aufnahme mit sich bringt, aufgehoben oder doch wenigstens stark vermindert, nämlich die Kalkentziehung. Gäbe man nämlich einem Individuum Oxalsäure, so erscheine oxalsaurer Kalk in den Ausscheidungen wieder. Werde nun die Kalkausgabe des Organismus durch die Fütterung mit Oxalsäure vermehrt, so müsse die vermehrte Kalkausscheidung auf Kosten kalkhaltigen Materials des Körpers geschehen. Werde der Kalk gleich mit der Nahrung dem Organismus einverleibt, so brauche er nicht auf Kosten des Organismus den Knochen entzogen werden, so dass in einem seiner Versuchsfälle selbst nach Aufnahme von 652 g Oxalsäure sich an den Knochen keine wesentlichen Veränderungen fanden. Unterliess *Kaspari* die Zugabe von kohlensaurem Kalk zur Oxalsäurefütterung, so konnte er bei seinen Versuchstieren ausgiebige rachitische Veränderungen an den Knochen nachweisen, welche sich vor allem an den Rippen (Auftreibungen an der Knorpelknochengrenze, Verdünung der Rindenschicht der Extremitäten-Knochen und des Schädels) dokumentierten. Bei der Untersuchung des Herzens fand *Kaspari* im Gegensatz zu *Kobert* und *Küssner*, welche hierbei stets negative Resultate hatten, zweifellos kristallinische Bildungen im Gewebe und glaubte diese für Kalziumoxalate bezeichnen zu müssen. Wie ich aus einem genauen Studium der Arbeit von *Kaspari* entnehme, hat derselbe an 2 Hunden Kalkbestimmungen des Urins und Kotes gemacht sowohl bei normaler Fütterung als auch bei Fütterung mit Oxalsäure zu dieser normalen Fütterung und ist dabei zu dem Resultate gekommen, dass die Kalkausscheidung bei Oxalsäurefütterung 10mal grösser war als die Kalkausscheidung bei normaler Fütterung.

Krohl (14) gibt an, dass oxalsaures Natron an Vögel verfüttert keine Wirkung habe im Gegensatz zu der Wirkung desselben auf pflanzen- und fleischfressende Säugetiere. v. *Vietinghoff-Scheel* (15) berichtet, dass ihm durch innerliche Eingabe von neutralem Natriumoxalat eine Vergiftung von Hühnern nicht gelungen sei, subkutan habe er jedoch mit dem Salze, selbst in kleinen Dosen, Tiere töten können und er erklärt dies damit, dass im Magendarmkanal der Hühner viel Kalk vorhanden sei und sich so ein unlösliches Kalziumoxalat bildet. Er habe Kalziumoxalatkristalle bei allen Tieren, die mit Acidum oxalicum oder Natrium oxalicum gefüttert waren, in den Nieren gefunden.

Meine eigenen Versuche, für welche ich nach dem Vorbilde *Eijkmanns* und *Maurers* Hühner wählte, da diese Tiere sich besonders hierfür eignen sollten, begann ich, wie gesagt, im Herbste des Jahres 1905 und zwar mit einer Anfangsversuchsreihe von 17 Tieren. Es handelte sich um meist junge gesunde Hähnchen und ich hatte nur 2 ältere Hennen unter diesen 17 Tieren. Die Tiere wurden vor Beginn der Oxalsäurefütterung mit Weizen, Rüben, Grünfutter und Brunnenwasser gefüttert und ich musste einige Tiere wegen einer durch Bakterien hervorgerufenen Erkrankung der Zunge und des Schlundes, welche im Volksmund Zipf genannt wird, ausschalten. Auf Rat von Herrn Professor Dr. *K. B. Lehmann* hatte ich, wie oben erwähnt, meine Fütterungen nicht mit Oxalsäure bildenden Schimmeln gemacht, die ich teils von Japan selbst mitgebracht hatte, teils von Dr. *Maurer* aus Stühlen Beriberikranker gezüchtet, erhalten hatte, sondern mit der Oxalsäure selbst und zwar mit 0,2 pro Tier und Tag. Diese Menge wurde in destilliertem Wasser gelöst und die wässerige Lösung einer Reismehlmenge von 10 g zugesetzt, daraus etwa 20 bis 30 Reismehlkügelchen geformt und damit wurden die Tiere gestopft. Schon nach wenigen Tagen hatten sich die Hühner daran gewöhnt, so dass sie die Kugeln von selbst aus der Hand frassen. Dazu bekamen sie stets etwas Wasser mit der Pipette in den Schnabel eingeflösst. Um zu verhindern, dass die Hühner bei ihrem grossen Kalkbedürfnisse solchen sich einverleiben konnten, erschien mir vor allem wichtig die Seite der Käfige, welche an eine gekalkte Wand anstiess, dicht mit einem Pappdeckelkarton abzuschliessen, da in den ersten Versuchstagen die Tiere grosse Löcher in die Wand gepickt hatten, um bei der kalkarmen Kost ihren Kalkbedarf zu decken. Später verdoppelte ich die Menge und nachdem ich gesehen hatte, dass ich bei Fütterung von Natrium oxalicum 0,52

pro Tag und Tier (was 0,4 Acidum oxalicum entspricht) dieselbe Wirkung erzielte als mit der freien Oxalsäure, wählte ich nur noch das neutrale Natriumsalz der Oxalsäure zur weiteren Fütterung.

Ausgehend von der theoretischen Erwägung, welche durch die nachfolgenden praktischen Ergebnisse der Versuchsreihen mir bestätigt zu sein scheint, dass die giftige Wirkung der Oxalsäure oder ihrer wasserlöslichen Salze speziell des oxalsauren Natriums auf der Bildung von unlöslichem oxalsauren Kalzium mit dem Kalkgehalt des Organismus beruht, musste ich mir sagen, dass alle ähnlichen organischen Säuren, die mit Kalzium unlösliches Salz zu bilden vermögen, ähnliche oder gleiche Wirkung hervorrufen müssen wie die Oxalsäure und deren Salze. Ich hatte dabei speziell weinsaures Natron im Auge und wählte zu meinen Versuchen eine Menge von Natriumtartrat von 0,7 g, was 0,5 g Natriumoxalat entspricht. Die in vitro gemachten chemischen Kontrollproben ergaben, dass weinsaurer Kalk ebenso wie oxalsaurer Kalk sowohl durch eine 1 : 10 verdünnte Essigsäure wie auch durch eine konzentrierte Essigsäure unlöslich sei. Verdünnte und konzentrierte Salzsäure löste sowohl den oxalsauren Kalk wie den weinsauren Kalk.

Um mir ein Bild machen zu können von den normalen Aziditäts- und Alkaliditätsverhältnissen im Kropfe, Magen und Darm von normal ernährten Hühnern, habe ich an 2 gesunden Tieren Bestimmungen mit Lackmuspapier und Luteolpapier vorgenommen und unter Zusatz von Phenolphthalein mit $^1/_{10}$ normaler Natronlauge titriert. Bei beiden Tieren ergab der Kropfinhalt eine schwachsaure Reaktion, der Magen eine starksaure, der Dünndarm reagierte schwachsauer, während der Enddarm und die beiden Blinddärme sowohl mit rotem Lackmuspapier als mit Luteolpapier eine stark alkalische Reaktion zeigten. Beim Titrieren wurde für den Kropf mit Inhalt etwa 1 ccm $^1/_{10}$ normaler Natronlauge gebraucht, für den Magen mit seinem sehr spärlichen Inhalt etwa 6 ccm, für den reichlichen Dünndarminhalt ca. 20 ccm und für den Enddarm etwa 1,5 ccm.

Auch bei ausschliesslicher Fütterung mit Reismehlkugeln und Reis erhielt ich, allerdings in längerer Zeitspanne, dieselbe Symptome wie bei Vergiftung mit Acidum oxalicum und Natrium oxalicum, und zwar glichen die Symptome vollkommen denen, welche *Eijkmann* bei seinen mit Reis gefütterten Tieren spontan auftretend fand, dass ich mir sagen musse, dass es sich in meiner ersten Versuchsreihe um dieselbe Erkrankung handelte, wie sie *Eijkmann* bei seinen Hühnern beobachtet hatte: „Dyspnoe, zyanotischer Kamm, Muskel-

und Fettschwund, diarrhoische Entlerrungen, unsteter Gang, gespreizte Beine, Zusammensinken in den Beinen, Umfallen und Liegenbleiben auf der Seite, Hängenlassen der Flügel, vollständige Lähmung der Flügel, geöffneter Schnabel, Heruntersinken der Nickhaut des Auges und Unvermögen, den Kopf zu bewegen, Tod am 2. oder 3. Tage der akuten Krankheitssymptome," das ist die Reihenfolge der Erscheinungen, welche *Eijkmann* bei seinen Tieren beobachtete, und ich kann mich darauf beschränken, diese treffliche Schilderung der Erkrankungssymptome, wie sie *Eijkmann* gegeben hat, auch für meine Versuchstiere einfach zu zitieren. Da ich sowohl in dieser ersten Versuchsreihe als in den nachfolgenden den Tieren die Oxalsäure und das Natrium oxalicum in Reismehlkugeln verabreichte und als Beifutter kalkarmen Reis und kalkreichen Weizen wählte, so hielt ich es für nötig, den Kalkgehalt von Reis und Weizen quantitativ zu bestimmen, um entscheiden zu können, wie gross die durch die Nahrung eingeführten Kalkmengen seien, und ob dieselben hinreichten, einen Einfluss auf die Wirkung der Oxalsäure oder des oxalsauren Natrons auszuüben. Die Methode nach der ich die Kalkbestimmung von Reis und Weizen vornahm, war folgende.

Kalkbestimmung in Weizen und Reis.

20 g luftrockene Weizenkörner resp. 50 g lufttrockenes Reismehl wurden in mitterer dünnwandiger glazierter Porzellanschale vorsichtig erst bei kleiner Flamme verkohlt bis kein Rauch mehr entwich, die Kohle dann mit einem Glaspistill fein zerieben und nochmals längere Zeit schwach geglüht. Nun liess ich erkalten, zog die Kohle mit kochendem Wasser und etwas Salzsäure aus, filtrierte, wusch auf dem Filter mit ca. 50 ccm heissem Wasser aus, um die Kali- und Natronsalze zu entfernen und teilweise schon den Kalk zu lösen. Nun gab ich die Kohle samt dem Filter in den Porzellantiegel, wo sie in kurzer Zeit zu weisser Asche verbrannten. Während dieses Verbrennens dampfte ich den schwachen Salzsäureauszug auf dem Wasserbad in Platinschalen ab. Die Asche wurde in heissem Wasser gelöst, dem einige Tropfen Salzsäure zugefügt. waren (Ev. Unlösliches filtriert man ab und wäscht das Filtrat mit etwas heisser Salzsäure und dann ca. 100 ccm heissen Wasser aus.) Die gelöste Asche samt Waschwasser wurde nun in die betreffende Platinschale gegeben und zur Trockene auf dem Wasserbade abgedampft, hierauf der Rückstand mit Salzsäure übergossen und wieder zur Trockene abgedampft. Diese Prozedur wurde dreimal wiederholt, um etwaige Kieselsäure

abzuscheiden. Hierauf wurde der Rückstand in warmer, stark verdünnter Salzsäure gelöst, das Unlösliche abfiltriert und mit heissem Wasser gut ausgewaschen. Das schwach saure Filtrat wurde nun mit einigen Tropfen starker Salpetersäure (spezifisches Gewicht 1,4) kurze Zeit gekocht, um alles Eisen in die Oxydform überzuführen, sodann mit etwas festem Ammoniumkarbonat neutralisiert (entsteht hierdurch ein Niederschlag, so wird so lange verdünnte Salzsäure tropfenweise zugesetzt, bis sich der Niederschlag eben löst. Hierauf gibt man ca. 1—2 g (vier kleine Löffelchen) essigsaures Ammonium zu, kocht ca. 6—7 Minuten und lässt längere Zeit absitzen. Hierauf wird filtriert und das ausgefallene Eisen gut auf Filter mit heissem Wasser ausgewaschen. Nun überzeugt man sich, ob ein Tropfen des Filtrates mit etwas frisch bereitetem Ferrozyankalium keine Blaufärbung mehr gibt. Tritt Blaufärbung ein, ein Zeichen, dass Eisen in das Filtrat übergegangen ist, so müssen die Filtrate nochmals mit Ammoniumacetat versetzt, gekocht und filtriert werden. Nun versetzt man die Filtrate mit etwas Essigsäure und fällt den Kalk unter gutem Umrühren durch einige ccm zentrifugierter Lösung von Ammoniumoxalat. Nach 24 stündigem Absitzen filtriert man unter öfterem Dekantieren ab und wäscht mit heissem Wasser auf dem Filter gut aus. (Einige Tropfen des letzten Waschwassers auf Platinblech verdampft, dürfen keinen Rückstand hinterlassen). Sodann wird das Filter samt Rückstand im Trockenschrank getrocknet, der Rückstand möglichst vom Filter durch Drücken befreit und in einen gewogenen Platintiegel gegeben. Das Filter selbst wird an einer Platindrahtspierale verbrannt und verascht und ebenfalls in den Tiegel gegeben. Nun wird mit kleiner Flamme ca. zehn Minuten leicht geglüht, dann zehn Minuten auf dem Gebläse zur starken Glut Glut gebracht. In dem Exsikkator lässt man erkalten und wiegt. Dann wird nochmals fünf Minuten auf dem Gebläse geglüht und wieder gewogen. (Dieser Glührückstand muss völlig weiss und mehlig aussehen). Sieht derselbe glasig aus, ein Zeichen, dass noch Kali- und Natriumsalze oder Phosphorsäure vorhanden waren, so muss nochmals in Salzsäure gelöst und mit Ammoniumoxalat in essigsaurer Lösung der Kalk gefällt werden. Ichhabe diese Kalkbestimmung so genau geschildert, da ich in der Literatur mehrfach in namhaften Arbeiten grundlegende Fehler fand, indem auf das vorhandene Eisen und die Phosphorsäure keine Rücksicht genommen wurde.

Die Resultate dieser Kalkbestimmung, welche sowohl für den Weizen wie für den Reis an zwei Kontrollproben angestellt waren,

waren übereinstimmend und ergaben für 20 g Weizen 13,6 mg resp. 13,4 mg Kalk, so dass wir im Mittel für 100 g Weizen 67,5 mg Kalk oder 0,0675% erhalten hätten. In 50 g Reismehl wurden 5,9 resp. 6,0 mg Kalk gefunden, so dass wir in Mittel für 100 g Reis 11,9 mg Kalk oder 0,0119% gefunden hätten. Der Weizen hätte somit den 6 fachen Kalkgehalt wie der Reis. Es entspricht dies dem prozentualen Gehalt an Ca O, wie ich es bei *Wolf* (17) (Aschenanalyse) fand, ziemlich genau. In zwei Vorversuchen hatte ich den Fehler begangen, den Kalk nach der Dekantierung in ammoniakalischer Lösung sich abscheiden zu lassen und damit war auch die Phosphorsäure ausgefallen und hatte beim Glühen im Gebläse eine geschmolzene, glasige Masse gegeben. In essigsaurer Lösung konnte ich jedoch den bröcklig-mehligen Kalk allein auf die Filter gewinnen. Kalkbestimmungen, welche ich an Nervensubstanz von Hühnern vor und nach der Fütterung mit Acidum oxalicum, Natrium oxalicum und Natrinm tartaricum vorzunehmen gedachte, hatte ich auf Anraten von Herrn Professor *K. B. Lehmann* wieder aufgegeben, da sich herausgestellt hatte, dass ich, um einigermassen verwendbare Mengen von Kalk zu gewinnen, die Nervensubstanz von ungefähr 200 Hühnern nötig gehabt hätte. *Katz* (15) hat nämlich bei Kalkbestimmungen, welche er an etwa 30 g frischen Hühnerfleisches vornahm, nur 4—5 mg Ätzkalk nachweisen können.

Meinem hochverehrten Lehrer und derzeitigen Chef, Herrn Prof. *K. B. Lehmann* bin ich zum grössten Dank verpflichtet für die zahlreichen Winke und gütigen Ratschläge, deren ich mich während der ganzen Arbeit von seiner Seite zu erfreuen hatte und ebenso schulde ich dem chemischen Assistenten des Herrn Professor *Lehmann*, Herrn *Hans Lang*, Dank, der mich auf Grund langjähriger Erfahrung bei mehreren Vorversuchen in die Schwierigkeiten der quantitativen Kalkbestimmung in Reis und Weizen einführte.

Ich lasse nunmehr die zusammengestellten Tabellen meiner drei Versuchsreihen folgen.

Endergebnis der 3 Versuchsreihen.

1. Tiere mit Acidum oxalicum.

	Anfangsgewicht g	Acid. oxalicum pro die	Tagesmenge: Reis g	Weizen g	Eierschale	Destill. Wasser	Hartes Wasser	Krankheitssymptome[1]	Tod nach Tagen	Patholog. Veränderungen	Gewichtsabnahme g	Zeit der Fütterung
Hahn 1	907	0,2	20	—	—	+	—	Kropf voll Kammcyanose Dyspnoe, Lähmungen der Beine u. Flügel	31	Herz, N. vagus, N. ischiadicus } fettig degeneriert	360	
Hahn 6	977	0,2	20	—	—	+	—	wie 1	28	wie 1	325	Dezember
Hahn 15	905	0,4	—	20	—	—	+	wie 1	14	wie 1	325	Januar
Hahn 16	695	0,4	—	20	—	—	+	wie 1	17	wie 1	150	Januar
Henne 2	908	0,2	20	—	—	+	—	wie 1	42	wie 1	428	Dezember
Henne 8	810	0,4	20	—	—	+	—	wie 1	15	wie 1	235	Dezember

2. Tiere mit Natrium oxalicum.

	Anfangsgewicht g	Natrium oxalicum pro die	Tagesmenge: Reis g	Weizen g	Eierschalen	Destill. Wasser	Hartes Wasser	Krankheitssymptome	Tod nach Tagen	Patholog. Veränderungen	Gewichtsabnahme g	Zeit der Fütterung
Hahn 5	500	0,52	20	—	—	+	—	wie 1	18	wie 1	75	Dezember
Hahn 10	560	0,52	20	—	—	+	—	wie 1	19	wie 1	115	Januar
Hahn 11	770	0,52	—	20	—	—	+	wie 1	21	wie 1	190	Januar
Hahn 12	550	0,52	—	20	—	—	+	wie 1	22	wie 1 dazu im Herzbeutel weisslicher Überzug d. ganzen Herzmuskels	200	
Hahn 14	810	0,52	—	20	—	—	+	wie 1	20	wie 1	120	Januar
Hahn 24	1270	0,5	30	—	—	+	—	wie 1	12	wie 1	490	April
Hahn 26	870	0,5	—	30	0,4	—	+	wie 1	22	wie 1	370	April
Hahn 32	630	0,5	30	—	—	+	—	wie 1	17	wie 1	210	Mai
Hahn 34	640	0,5	—	30	0,8	—	+	nach 4 Wochen noch völlig gesund			20	Mai

[1] Krankheitssymptome 5—2 Tage vor Tod beginnend in obiger Reihenfolge.

	Anfangsgewicht g	Natrium oxalicum pro die	Tagesmenge Reis g	Weizen g	Eierschalen	Destill. Wasser	Hartes Wasser	Krankheitssymptome	Tod nach Tagen	Patholog. Veränderungen	Gewichtsabnahme g	Zeit der Fütterung
Henne 13	880	0,52	—	20	—	—	+	wie 1	28	wie 1	70	Januar
Henne 25	1520	0,5	30	—	—	+	—	wie 1	19	wie 1 dazu im Herzbeutel weisslicher Überzug d. ganzen Herzmuskels	420	
Henne 27	1460	0,5	—	30	0,4	—	+	wie 1	38	wie 1	600	April
Henne 33	1440	0,5	30	—	—	+	—	wie 1	11	wie 1	360	April [1]
Henne 35	1110	0,5	—	30	0,8	—	+	nach 4 Wochen noch völlig gesund			170 gew. Zunahme	April [2]

3. Tiere mit Natrium tartaricum.

	Anfangsgewicht	Natr. tart. pro die	Tagesmenge Reis g	Weizen g	Eierschale	Destill. Wasser	Hartes Wasser	Krankheitssymptome	Tod nach Tagen	Patholog. Veränderungen	Gewichtsabnahme g	Zeit der Fütterung
Hahn 28	860	0,7	—	30	—	—	+	in den letzten 2 Tagen Kropf voll; Cyanose des Kamms, Dyspnoe, Lähmung d. Beine und Flügel	8	Herzmuskel, N. vagus, N. ischiadicus fettig degeneriert	290	April
Hahn 31	1230	0,7	—	30	0,4	—	+			normal	200 Zunahme	April
								nach 83 Tagen als gesund mit Chloroform getötet				
Henne 29	1070	0,7	—	30	—	—	+	in den letzten 5 Tagen Symptome vom Hahn 25	51	wie Hahn 28	330	April
Henne 30	1490	0,7	—	30	0,4	—	+	wie bei Hahn 31		normal	30	April

[1]) Grosses Ei ohne Schale im Leib. Im Herzbeutel weisslicher Überzug des ganzen Herzmuskels.

[2]) 30. und 31. Mai 1906 bleibt Eierschale weg, nach 48 Stunden Kropfverdauung verlangsamt. Dyspnoe, Cyanose des Kamms, Lähmung der Beine, dann Flügel; 1. VI. früh Tod. Sensibilität der Extremitäten schon 31. V. abends erloschen.

4. Tiere ohne Oxalat oder Tartrat mit vorwiegender Reiskost.

	Anfangsgewicht g	Reismehlkugeln pro die	Tagesmenge Reis g	Weizen g	Eierschalen	Destill. Wasser	Hartes Wasser	Krankheitssymptome	Tod nach Tagen	Patholog. Veränderungen	Gewichtsabnahme g	Zeit der Fütterung
Hahn 3	920	20	20	—	—	+	—	in den letzten 4 Tagen Kropfverdauung gestört, Cyanose des Kamms, Dyspnoe, Lähmungen der Beine, dann Flügel	34	Herzmuskel, N. vagus, N. ischiadicus fettig degeneriert	220	Dezember
Hahn 9	932	20	20	—	—	+	—	wie 3	40	wie 3	285	Dezember
Hahn 21	1050	20	20	—	—	+	—	wie 3	23	wie 3	200	Februar
Hahn 22	880	20	—	20	0,4	—	+	wie 3	24	wie 3	330	Februar
Hahn 36	600	20	20	—	—	+	—	wie 3	8	wie 3	220	April
Hahn 38	650	20	—	20	0,8	—	+	wie 3	16	wie 3	140	April
Henne 20	1420	20	20	—	—	+	—	wie 3	26	wie 3	440	Februar
Henne 23	1520	20	—	20	0,4	—	+	wie 3	34	wie 3	430	Februar
Henne 37	1290	20	20	—	—	+	—	wie 3	10	wie 3	310	April
Henne 39	1120	20	—	20	0,8	—	+	wie 3	23	wie 3	130	April

5. Tiere mit Weizenfutter ohne Reis.

Hahn 17	750	—	—	30	—	—	+	gesund	—	normal	20 Zunahme	6 Wochen als gesund gefüttert
Hahn 40	800	—	—	30	—	—	+	gesund	—	normal	20 Zunahme	
Hahn 41	1100	—	—	30	—	—	+	gesund	—	normal	170 Zunahme	

6. Hungertiere.

Hahn 19	1450	—	—	—	—	—	+	Entkräftigung, keine Lähmung, keine Cyanose, keine Dyspnoe	38	normal	850	
Henne 18	1640	—	—	—	—	—	+	wie 19	26 mit Chloroform getötet	normal	600	

Hier anfügen muss ich, dass der Hahn 34 auch jetzt, nach 7 Wochen Fütterung mit Natr. oxal. 0,5 und 0,8 Eierschale noch völlig gesund ist, und dass zwei neu eingestellte Paar Hühner, welche 0,5 Natr. oxal. und 20 g Reismehlkugeln und dazu je 1,5 Eierschale bekommen, jetzt nach 18tägiger Fütterung noch völlig gesund sind.

Schlüsse aus den Tabellen.

1. Aus Nr. 1, den mit Oxalsäure 0,2 bis 0,4 pro die per os vergifteten Tieren, glaubte ich folgendes schliessen zu können. Die Tiere gehen in 14 Tagen bis 3 Wochen unter Herz- und Nervenerscheinungen zugrunde. Das Gewicht der Tiere nimmt in dieser Zeit um etwa $^1/_3$ ab. Herzmuskel, Nervus vagus und Nervus ischiaticus degenerieren fettig. Hennen sind widerstandsfähiger als Hähne, kalkarme Nahrung beschleunigt den Tod, kalkreiche verlangsamt ihn, ohne ihn zu verhindern.

2. Tiere mit Natrium oxalicum 0,5 pro die per os gefüttert gehen in etwa 3 Wochen unter denselben Symptomen zugrunde wie die mit Acidium oxalicum vergifteten. Die Herz- und Nervendegeneration ist dieselbe wie bei Oxalsäure. Hennen sind auch hiergegen widerstandsfähiger als Hähne. Kalkhaltige Nebennahrung verzögert auch hier den Tod etwas, Eingabe von 0,4 Eierschale (kohlensaurer Kalk) verzögert den Tod noch mehr, 0,8 Eierschale lässt das Tier nicht erkranken und rettet das Leben. Während die Tiere mit Oxalsäure (oxalsaurem Natron) und kalkarmer Nahrung in der Fütterungszeit $^1/_3$ bis $^1/_4$ ihres Gewichts verlieren, erhält 0,8 Eierschale bei gleicher Nahrungsmenge die Tiere auf ihrem Gewicht oder lässt sie zunehmen.

3. Tiere mit Natrium tartaricum (weinsaures Natron) 0,7 pro die, per os gefüttert, gehen in etwa derselben Zeit unter derselben Symptomen und mit denselben Degenerationserscheinungen des Herzens und der Nerven zugrunde wie die mit Acidum oxalicum und Natrium oxalicum gefütterten Tiere. Hennen sind auch hier widerstandsfähiger. Die Tiere nehmen etwa $^1/_3$ ihres Gewichts ab. 0,4 Eierschale erhält das Leben, die Gesundheit und das Gewicht der Tiere.

Die Resultate dieser 3 Fütterungsarten lassen schliessen, dass sowohl Acidum oxalicum wie Natrium oxalicum und Natrium tartaricum stark kalkentziehend wirken. Wird gleichzeitig Kalk im Überschuss per os eingeführt, so bleibt der Kalkvorrat des Körpers verschont die Tiere bleiben gesund und am Leben. Die Hennen sind

widerstandsfähiger als Hähne, da wohl die Henne schon normalerweise mehr Kalk in sich birgt zur Bildung der Eierschale.

4. Tiere nur mit Kugeln aus Reismehl ohne Zugabe von Oxalat und Tartrat gefüttert (Reismehlkugeln 20 g) gehen in 3 bis 4 Wochen unter denselben Symptomen zugrunde wie die Hühner, welche Acidum oxalicum, Natrium oxalicum und Natrium tartaricum bekamen. Herz und Nerven sind ebenso fettig degeneriert wie bei der Vergiftung. Die Hennen sind auch hier widerstandsfähiger. Kalkhaltige Nahrung und künstlicher Zusatz von Kalk verlangsamt auch hier den Tod, 0,8 Eierschale hielt die Tiere doppelt so lange am Leben als kalkarme Nahrung. Während die mit Reiskugeln und kalkarmer Nahrung gefütterten $^1/_3$ bis $^1/_4$ ihres Gewichts abnehmen, nehmen die mit Weizen und 0,8 Eierschale gefütterten nur $^1/_6$ ihres Gewichts ab. Im Kropf all dieser Tiere aus dieser Versuchsreihe wurden 3 Arten Bakterien gefunden, von denen eines ein säurebildendes, schlankes Stäbchen ist. Chemisch konnte ich im Kropfinhalt von vieren dieser Tiere qualitativ Oxalsäure nachweisen bei einem mit Natrium oxalicum vergifteten Huhn in recht beträchtlicher Menge. Auch 3 mit Reismehlkugeln und kalkarmer Nahrung ad exitum gebrachte Tiere enthielten in ihrem Kropf nicht unbeträchtliche Mengen von Oxalsäure. Der später folgende bakteriologische und chemische Teil der Arbeit wird darüber Genaueres bringen. In den wärmeren Monaten ist der Tod der Tiere rascher erfolgt als im Winter, was die Annahme nahelegt, dass die Bakterien unter günstigeren Temperaturverhältnissen mehr Säure (Oxalsäure) produzierten. Aus der Analogie der Symptome und der pathologischen Befunde scheint es nicht allzukühn, schon, bevor die quantitative Untersuchung vorliegt, daran zu denken, dass die nachteilige Wirkung der Reisfütterung nicht nur in verminderter Kalkzufuhr, sondern auch in verminderter Kalkentziehung der Oxalsäurewirkung aufzufassen ist.

5. Die normalen 3 Tiere nahmen zu und zeigten keine Degeneration des Herzens und der Nerven.

6. Die Hungertiere waren nach 4 Wochen noch völlig gesund. Das eine, das nach 28 Tagen ohne Symptome getötet wurde, zeigte keine Degenerationen des Herzmuskels und der Nerven und hatte 600 g abgenommen d. h. etwa $^2/_5$ seines Körpergewichts. Das zweite lebte 38 Tage, starb an Entkräftung, hatte keine Dyspnoe, keine Kammzyanose und keine Lähmungen, ebenso fanden sich keine Degenerationen des Herzmuskels und der Nerven. Das Tier war $^1/_2$ Stunde vor seinem Tode noch gut im Käfig herumgelaufen. Es hatte

850 g abgenommen d. h. etwa $^3/_5$ seines Körpergewichts. Die Erfahrungen an diesen beiden Tiere lassen den Schluss zu, dass die Erkrankungssymptome der vergifteten Tiere nicht auf die starke Körpergewichtsabnahme, also auf ein Verhungern, zurückzuführen waren und dass bei einer gleichmässigen Abnahme aller Körperelemente, wie sie bei den Hungertieren vorhanden war, der Symptomenkomplex und die pathologischen Veränderungen wie bei den vergifteten Tieren sich nicht einstellen.

Bei den Sektionen der Tiere hatte sich an makroskopisch sichtbaren Veränderungen relativ wenig gefunden. Die Herzen zeigten eine fleckweiss hellere Verfärbung und waren in einer Reihe der Fälle nur einem gutgeschulten pathologischen Auge sichtbar. Es würde sich bei etwaiger Nachprüfung dieser Untersuchungen empfehlen, das Herz an mindestens 6 bis 8 Stellen einzuschneiden und auch die Papillarmuskeln auf etwaige fettige Degeneration sorgfältig nachzusehen und Stücke davon einzulegen, da sich kleine Degenerationsherde in vielen Fällen noch mit dem Mikroskop dann nachweisen liessen, wo das Auge versagt hatte. In 3 Fällen von Tieren, die mit Natrium oxalicum war die Oberfläche des Herzmuskels innerhalb des Herzbeutels mit einer zusammenhängenden weisslich grümlichen Schicht umgeben, welche sich chemisch als oxalsaurer Kalk erwies. Mikroskopisch waren keine deutlichen Krystallisationen vorhanden, sondern nur amorphe Massen zu sehen.

Die Technik bei Herstellung der mikroskopischen Präparate von Herzmuskel und den Nerven war kurz folgende. Aus jedem Herzen wurden Stückchen von etwa 2 bis 3 mm Dicke herausgeschnitten, in etwa 10%igem Formalin über Nacht gehärtet, dasselbe am nächsten Tage gut ausgewaschen, mit dem Gefriermikrotom (Äther) Schnitte von 15 bis 20 mm Dicke hergestellt und mit Sudan III und Hämatoxylin gefärbt. Nach der Hämatoxylinfärbung wurde gut mit Brunnenwasser ausgewaschen, die Schnitte in Glyzerin eingebettet, der Schnitt unter dem Deckglas mit geschmolzenem Wachs vermittels eines Pinsels umrandet. Die Technik der Gefriermikrotomschnitte, welche durch 2 Farben und einer Reihe von Wasser, Alkohol, Glyzerin gehen müssen, ist eine schwierige und empfiehlt sich nur für pathologisch anatomisch Geschulte. Die Nerven wurden unter Vermeidung jeglichen Drucks oder jeglicher Zerrung sorgfältig frei präpariert, auf ein Zündhölzchen gelegt, an dasselbe an 2 Stellen mit dünnen Fäden fest angebunden und sodann erst an beiden Enden abgeschnitten und dann ebenso weiter behandelt wie die Herzschnitte.

Am Gehirn und Rückenmark konnte bei ziemlich zahlreichen Untersuchungen bisher nichts Charakteristisches gefunden werden.

Die Ergebnisse an den auf diese Weise gewonnenen mikroskopischen Präparaten waren derart übereinstimmend, dass ich mich darauf beschränken kann, einige für alle geltende Hauptsätze voranzuschicken. Schon mit blossem Auge war sowohl beim Herzmuskel als beim Nervus vagus und Nervus ischiadicus der normalen Tiere der blaue Hämotoxylinfärbungston in die Augen fallend und von der Sudanfärbung nur vereinzelte rot gefärbte Fettstellchen an der Herzoberfläche und in der Bindegewebshülle und dem interstitiellen Bindegewebe der Nerven zu sehen. Im Gegensatz dazu zeigt der degenerierte Herzmuskel deutlich rot gefärbte Teile, welche in die blau gefärbte normale Herzmuskulatur eingesprengt sind. Die degenerierten Nervi vagi und ischiadici haben in toto den rotgelblichen Sudanfarbstoff angenommen und nur an deren Oberfläche hat das Bindegewebe und das zwischen den einzelnen Nervenstämmen liegende Bindegewebe den blauen Hämotoxylinfärbungston angenommen. Auf diese Weise ist schon mit blossem Auge aufs deutlichste die Differentialdiagnose zwischen normalen und degeneriertem Herzmuskel und zwischen normalen Nervus vagus und ischiadicus und degeneriertem Nervus vagus und ischiadicus zu stellen. In einigen Fällen hatte ich auch Präparate hergestellt von Nieren von Hühnern, welche durch oxalsaures Natron zu Tode gebracht waren. Hierbei konnte ich öfter, wie die früheren Autoren, die Harnkanälchen mit Kristallen, oxalsauren Kalkes ausgefüllt finden und dementsprechend waren schon makroskopisch bei der Sektion in den Nieren weissliche Stränge zu sehen, die aus einer grümlichen Masse bestanden. Präparate, die ich noch in zwei Fällen von der Beinmuskulatur aus der Umgebung fettig degenerierter Nervus ischiadici hergestellt hatte, zeigten ähnliche keilförmige fettig degenerierte Stellen wie die Bilder des fettig degenerierten Herzmuskels.

Zum Schlusse der Arbeit möchte ich die wichtigsten Punkte des Vorangegangenen nochmals kurz zusammenfassen.

1. Wie oben ausgeführt sind bei beriberikranken Menschen Symptome vonseiten des Herzens und der peripheren Nerven gefunden, die sich in Dyspnoe, Cyanose, Pulsarythmie, Ödemen, Sensibilitäts- und Motilitätsstörungen der Extremitäten vornehmlich der Beine dokumentieren. Mit dem Mikroskop sind bisher pathologisch-anatomisch fettige Degeneration des Herzmuskels und bei den

Nerven Zerfall der Achsenzylinder und Degenerationsprozesse des ganzen Nerven beobachtet.

2. *Eijkmann* fand bei seinen mit Reis gefütterten Hühnern kurz vor dem Tode spontan auftretende Dyspnoe, Kammcyanose, Lähmungen der Beine und Flügel und glaubte diesen Symptomenkomplex als beriberiähnlich bezeichnen zu dürfen wegen der grossen Ähnlichkeit des klinischen Bildes mit der menschlichen Beriberi. Ähnliche Ergebnisse erhielt *Maurer* bei Oxalsäurefütterung.

3. Die Resultate meiner Versuchsreihen an den mit Oxalsäure, oxalsaurem Natron, weinsaurem Natron und Reismehlkugeln gefütterten Hühnern stimmten klinisch-symptomatologisch mit den *Eijkmann*schen Erkrankungsbildern vollständig überein und ich glaube infolgedessen auch die von mir hervorgerufenen Krankheitsbilder als beriberiähnlich bezeichnen zu dürfen.

4. Die entsprechend den Herzerscheinungen und den Lähmungserscheinungen von mir gefundenen mikroskopischen Veränderungen des Herzens und der Nerven bestehen in einer fettigen Degeneration dieser Organe, wie dies ja schon bei der menschlichen Beriberi für den Herzmuskel nachgewiesen ist. Auf Grund meiner Ergebnisse muss ich im Gegensatz zu *Kobert* und *Küssner* die Oxalsäure etc. auch als ein Herzgift, wenn auch ein sekundäres, bezeichnen.

5. Diese pathologischen Veränderungen erscheinen hervorgerufen durch eine abnorme Kalkentziehung, welche die Osalsäure, das oxalsaure Natron, das weinsaure Natron und höchstwahrscheinlich die aus dem Reismehl durch Einwirkung von Mikroorganismen sich entwickelnde Oxalsäure auf diese Organe ausüben.

6. Durch gleichzeitige Fütterung von Kalk (kohlensaurem Kalk der Eierschale) im Überfluss sind sowohl die Erkrankungsymptome wie die pathologischen Veränderungen am Herzen und den peripheren Nerven der Versuchstiere hintanzuhalten, indem die verfütterte Oxalsäure etc. an Kalk gebunden und dadurch schwer löslich d. h. unschädlich wird. Durch diese gleichzeitige Kalkzufuhr ist sowohl das Gewicht der ohne Kalk ($CaCO_3$) rapid abnehmenden Tiere zu erhalten, als wie Leben und Gesundheit der Tiere.

7. Das oxalsaure Natrium vermag dieselben Erkrankungserscheinungen und dieselben pathologischen Veränderungen bei Hühnern hervorzurufen, wie die Oxalsäure selbst, ebenso das weinsaure Natrium.

8. In fünf Fällen von akuter menschlicher Beriberi mit Ödemen fand ich im Urin Kristalle von oxalsaurem Kalk, welche das Mass

des im normalen Urin vorkommenden Kalziumoxalates weit überschritten.

9. In zwei von diesen fünf Fällen prüfte ich auch chemisch nach und konnte beide Male auch chemisch reichlich Oxalsäure nachweisen. In zwei weiteren Fällen menschlicher Beriberi, in denen sich mikroskopisch nichts nachweisen liess, konnte ich chemisch weit geringere Mengen Oxalsäure vorfinden.

Neu an meiner Arbeit ist das, dass die pathologisch-anatomischen Veränderungen, welche ich durch Fütterung mit Oxalsäure hervorrufen konnte, die grösste Ähnlichkeit mit denen haben, welche die Autoren für die menschliche Beriberi angeben, ferner dass es mir gelang, mit Natrium oxalicum und besonders auch mit Natrium tartaricum dieselben beriberiähnlichen Symptome und dementsprechend dieselben pathologischen Veränderungen am Herzen und Nerven hervorzurufen, wie mit der Oxalsäure selbst; ferner dass eine Fütterung mit Kugel aus Reismehl allein und Reis als Beifutter dasselbe zu bewirken vermag wie die oben erwähnten Chemikalien, indem sich im Kropfe der Hühner wohl infolge von Bakterieneinwirkung Oxalsäure entwickelte. Endlich dürfte noch das neu sein, dass ich im Gegensatz zu anderen Autoren, denen zwar eine Abschwächung der Oxalsäure durch kohlensaurem Kalk gelungen war, durch eine Fütterung mit grossem Überschuss an kohlensaurern Kalk (Eierschale) eine völlige Hintanhaltung der Erkrankung meiner Versuchshühner erzielte.

Der Grund, warum sich Hühner von allen Tiergattungen bisher allein zur Erzeugung von beriberiähnlichen Symptomen geeignet haben dürften, dürfte wohl darin zu erblicken sein, dass infolge des Kropfes dieser Tiere günstige Verhältnisse für eine Gärung und Entwickelung von Bakterienstoffwechselprodukten vorhanden sind und die eierlegenden Vögel im allgemeinen einen grossen Kalkbedarf und Kalkumsatz aufweisen und daher eine Kalkentziehung schlechter vertragen als irgend eine andere Tierart.

Literaturverzeichnis.

1. Mense, Handbuch der Tropenkrankheiten. Joh. Ambr. Barth, Leipzig 1905.
2. Duerck, Münch. Med. Wochenschr. 1905, Nr. 40.
3. Maurer, G., De aetiologie van beri-beri en Psilosis; Geneeskundig Tijdschrift vor Ned. Indie 1903.
4. Eijkmann, Eine beriberiähnliche Krankheit der Hühner. Virch. Archiv 148. Bd., 1897, S. 523.
5. Kobert, Lehrbuch der Intoxikationen. II. Aufl., 1905.
6. Giunti, Virch. Arch. 1897, Bd. I, S. 369.
7. Zopf, Bericht der deutsch. botan. Gesellschaft. Bd. 7, S. 94 u. Bd. 18, S. 32.
8. Banning, Bakt. Zentralbl. 1902, II, 8, S. 395, 425, 453.
9. Kobert und Kuessner, Virch. Arch. Bd. 78 u. Bd. 81, 1879, 1880.
10. Lesser, Virch. Arch. Bd. 83, 1881, 222.
11. Munzer, Inaug.-Dissert. Berlin 1887.
12. Eppstein und Nikolaier, Virch. Arch. 1897, 148. Bd., S. 366, Wirkungen der Oxalsäure auf Nieren.
13. Caspari, Inaug.-Dissert. Leipzig 1895—1896.
14. Krohl, Arbeiten aus dem pharmakolog. Institut Dorpat 1897, Bd. 7, S. 130.
15. v. Vietinghoff-Scheel, Arch. internat. d. pharmakodynam. et de therapie 1901, Bd. 8, S. 225.
16. Katz, Inaug.-Dissert, 1896, Bonn.
17. Wolf, Aschenanalysen landwirtschaftlicher Produkte 1871.

Fig. 1a

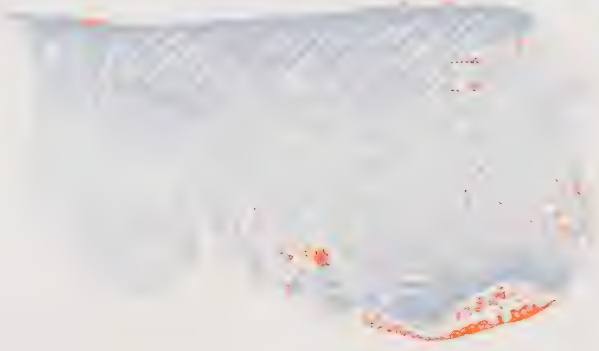

Fig. 1b

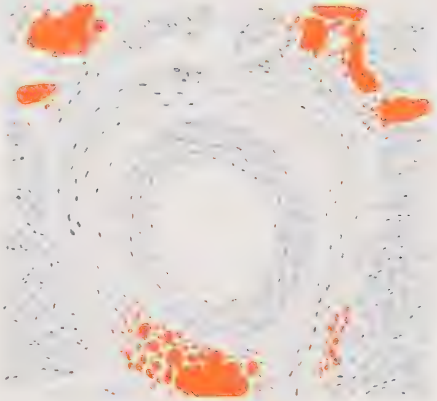

Fig. 1c

Fig. 1d



Fig. 2a



Fig. 2b



Fig. 2c

Fig. 2d

Über chronische Oxalsäurevergiftung bei Hühnern und deren Beziehung zur Ätiologie der Beri-Beri

von Dr. A. Treutlein.

Kgl. Univ.-Druckerei von H. Stürtz, Würzburg.

A. Stuber's Verlag (C. Kabitzsch) in Würzburg.

1. Normaler Herzmuskel.

a) Vergrösserung 1 : 10.

Der gleichmässig violett gefärbte Herzmuskel lässt deutlich fibrilläre Anordnung erkennen, an der Oberfläche leuchtend rote schollig homogene Fettmassen aufgetragen, welche sich noch bis zu geringer Tiefe zwischen den Muskelbündeln herein erstrecken. In der Tiefe des Muskels finden sich ebensolche homogene schollige leuchtend rote Fettmassen in den Zügen der interstitiellen Bindegewebes und in dem die Gefässe umgebenden interstitiellen Bindegewebe.

b) Vergrösserung 1 : 150 (markierte Stelle aus 1 a).

Das Bild zeigt deutlich blau gefärbte Muskelzellen mit dunkel gefärbten Kernen derselben, ein grösseres Gefäss, dessen Muskularis der Wandung deutlich blau gefärbte Kerne erkennen lässt, in dem das Gefäss umgebenden Bindegewebe intensiv rote tropfenförmige und schollige Fettmassen.

2. Degenerierter Herzmuskel.

a) Vergrösserung 1 : 10.

Hauptmasse des Herzmuskels blauviolett gefärbt, dazwischen Inseln und Keile von rotgelben Muskelpartien, in dem blau gefärbten Bindegewebeüberzug des Herzmuskels leuchtend rote Fettmassen.

b) Vergrösserung 1 : 150 (markierte Stelle aus 2 a).

In den blauviolett gefärbten, noch normalen Muskelpartien sind die Kerne intensiv blau gefärbt und zahlreich vorhanden. Die rot gefärbten Inseln und Keile des degenerierten Herzmuskels zeigen staubförmiges bis tropfiges rotbraunes Fett, und in diesen Partien sind die Muskelkerne fast völlig verschwunden und nicht mehr sichtbar. Die Kerne des Bindegewebes zwischen den einzelnen degenerierten Muskelbündeln sind jedoch noch deutlich blau gefärbt.

Normaler Nervus vagus.

c) Vergrösserung 1 : 15.

Das Bild zeigt deutlich blauviolette Färbung der ganzen Nervensubstanz, in welcher eine strangartige Anordnung der Achsenzylinder und stippchenförmige Anordnung der Kerne der Schwannschen Scheide zu erkennen ist. An der Oberfläche findet sich in dem Bindegewebe leuchtend rotes Fett.

d) Vergrösserung 1 : 150 (markierte Stelle aus 1 c).

Die blau gefärbten nebeneinander herlaufenden Stränge der Achsenzylinder sind deutlich zu erkennen, ebenso die etwas intensiver blau gefärbten Kerne der Schwannschen Scheide. Das Fett der bindegewebigen Nervenhülle zeigt tropfige bis schollige Anordnung und ist leuchtend rot gefärbt.

Degenerierter Nervus vagus.

c) Vergrösserung 1 : 15.

Der in toto rotbraun gefärbte Nerv lässt keine Spur Achsenzylinder mehr erkennen, auch Kerne der Schwannschen Scheide sind nicht zu erkennen, das die Nerven umgebende Bindegewebe ist intensiv blauviolett gefärbt.

d) Vergrösserung 1 : 150 (markierte Stelle aus 2 c).

Die Nervensubstanz selbst ist eine homogene rotgelbliche Masse, aus welcher weder Achsenzylinder noch deutliche Kerne der Schwannschen Scheide hervorstechen. Nur vereinzelte bläuliche Kerne feinster, zwischen den Nervensträngen verlaufender Gefässchen sind zu erkennen; ebenso spärliche Kerne der blau gefärbten Bindegewebshülle des Nerven.